Ziarniniakowatość z zapaleniem naczyń – wyzwanie diagnostyczne. Opis przypadku

Granulomatosis with polyangitis – a diagnostic challenge. Case report

Anna Matyjek[1], Beata Demiańczuk[2], Tomasz Demiańczuk[2], Stanisław Niemczyk[1]

[1] Klinika Chorób Wewnętrznych, Nefrologii i Dializoterapii CSK MON WIM w Warszawie; kierownik: prof. dr hab. med. Stanisław Niemczyk
[2] I Wydział Lekarski, Warszawski Uniwersytet Medyczny (student)

Streszczenie. Ziarniniakowatość z zapaleniem naczyń (GPA) jest chorobą autoimmunologiczną, ogólnoustrojową, charakteryzującą się martwiczym zapaleniem dotyczącym głównie małych naczyń. GPA może imitować inne jednostki chorobowe, co nierzadko utrudnia prawidłowe rozpoznanie. Przedstawiony przypadek 42-letniej pacjentki, u której podejrzewano gruźlicę lub nowotwór płuca, jest tego przykładem. Dopiero rozwój typowych dla GPA objawów wielonarządowych umożliwił ustalenie rozpoznania. Były to zmiany skórne, zajęcie górnych i dolnych dróg oddechowych, przewodu pokarmowego, nerek, objawy ogólne, wysokie parametry zapalne (WBC 24,6 G/l, CRP 11,8 mg/dl, prokalcytonina 1,16 ng/ml, nadpłytkowość 620 tys./l), hiperfibrynogenemia 600 mg/dl, głęboka niedokrwistość z HGB 6,5 g/dl. Rozpoznano uogólnioną ciężką postać choroby (BVAS – 33 pkt, BVAS/WG – 17 pkt). Wdrożono leczenie indukujące według zmodyfikowanego schematu CYCLOPS, uzyskując szybką remisję (utrzymujące się zmiany utrwalone; BVAS – 3 pkt, BVAS/WG – 2 pkt, VDI – 3 pkt). Jak pokazuje przedstawiony przykład, GPA może przyjmować różne manifestacje kliniczne. Dlatego lekarze wszystkich specjalności są zobligowani do zachowania czujności klinicznej w zakresie uwzględniania GPA w diagnostyce różnicowej.
Słowa kluczowe: ziarniniakowatość z zapaleniem naczyń, CYCLOPS, gruźlica, rak płuca

Abstract. Granulomatosis with polyangitis (GPA) is an autoimmune, systemic disease, characterized by necrotizing vasculitis predominantly affecting small vessels. Due to imitating different diseases, a diagnosis of GPA is often difficult. The paper presents a case of 42-year-old woman, suspected of tuberculosis or lung cancer, which clearly illustrates the challenge. Only the subsequent development of multiorgan involvement enabled the proper diagnosis. These included skin lesions, affecting of upper and lower airways, gastrointestinal tract, kidneys, general symptoms, elevated inflammatory markers (leukocytosis 24.6 G/l, C-reactive protein 11.8 mg/dl, procalcitonin 1.16 ng/ml, thrombocythemia 620×10^3/l, hyperfibrinogenemia 600 mg/dl), deep anemia with hemoglobin 6.5 g/dl. The diagnosis of severe, generalized GPA was made (BVAS – 33 points, BVAS/WG – 17 points). The remission inducing treatment following the modified CYCLOPS trial regimen was introduced. The remission was quickly achieved (the only persistent symptoms: BVAS – 3 points, BVAS/WG – 2 points, VDI – 3 points). As could be seen from the case, the GPA can have multiple clinical manifestations. Therefore, clinical vigilance to consider the GPA in the differential diagnosis should be maintained by doctors of all specialties.
Key words: granulomatosis with polyangitis, CYCLOPS, tuberculosis, lung cancer

Nadesłano: 15.11.2016. Przyjęto do druku: 13.03.2017
Nie zgłoszono sprzeczności interesów.
Lek. Wojsk., 2017; 95 (2): 163–167
Copyright by Wojskowy Instytut Medyczny

Adres do korespondencji
Anna Matyjek
Klinika Chorób Wewnętrznych, Nefrologii i Dializoterapii
CSK MON WIM,
ul. Szaserów 128, 04-141 Warszawa
tel./fax +48 261 816 811
e-mail: amatyjek@wim.mil.pl

Wstęp

Ziarniniakowatość z zapaleniem naczyń (*granulomatosis with polyangitis* – GPA), dawniej nazywana ziarniniakowatością Wegenera, jest chorobą autoimmunologiczną należącą do pierwotnych układowych zapaleń naczyń. Charakteryzuje się martwiczym zapaleniem dotyczącym przede wszystkim małych naczyń. W obrazie mikroskopowym patognomoniczne dla choroby jest występowanie ziarniniaków nabłonkowatokomórkowych oraz

martwicy włóknikowatej w przestrzeni okołonaczyniowej oraz w tkankach [1,2]. Swoista dla GPA jest obecność w surowicy przeciwciał cANCA (*antineutrophil cytoplasmatic antibodies*) skierowanych przeciw proteinazie 3 (PR-3) – enzymowi cytoplazmy granulocytów obojętnochłonnych. W związku z powyższym GPA należy do grupy układowych zapaleń naczyń związanych z przeciwciałami ANCA (*ANCA-associated vasculitis* – AAV) [3].

Układowe zapalenie naczyń z obecnością przeciwciał cANCA występuje przede wszystkim u osób rasy białej (ok. 80% wszystkich przypadków), jednakowo często u osób obu płci. Ziarniniakowatość z zapaleniem naczyń rozpoznaje się najczęściej u osób między 45. a 65. rokiem życia, aczkolwiek do zachorowania może dojść w każdym wieku. Jest to choroba rzadko występująca, w krajach europejskich chorobowość szacuje się na 2–15 przypadków na 100 000 osób [3].

Choroba najczęściej zajmuje drogi oddechowe i nerki, aczkolwiek może zajmować wszystkie układy narządów. Z tego względu GPA w swoim przebiegu klinicznym może imitować szereg innych jednostek chorobowych, co może utrudniać i opóźniać ustalenie prawidłowego rozpoznania [4-7].

Opis przypadku

42-letnia kobieta, dotychczas nielecząca się przewlekle, została przyjęta do Kliniki Chorób Wewnętrznych, Nefrologii i Dializoterapii Wojskowego Instytutu Medycznego z podejrzeniem ciężkiej uogólnionej postaci układowego zapalenia naczyń.

Około 5 miesięcy wcześniej u pacjentki pojawiły się wędrujące bóle stawów. W związku z wywiadem rodzinnym reumatoidalnego zapalenia stawów (u siostry) u chorej oznaczono czynnik reumatoidalny (wynik pozytywny). Wykonano również zdjęcie przeglądowe klatki piersiowej (RTG), uwidaczniając duży okrągły cień (37 × 70 mm) w płucu lewym, przy ścianie klatki piersiowej. Podejrzewając zmiany gruźlicze bądź nowotworowe, chorą skierowano na oddział chirurgiczny w celu diagnostyki inwazyjnej. Wykonano bronchoskopię oraz przezklatkową aspiracyjną biopsję cienkoigłową guza (BAC). W badaniu cytologicznym popłuczyn oskrzelowych stwierdzono obecność komórek zapalnych, a w BAC guza zmiany martwicze i pojedyncze komórki atypowe.

W trakcie hospitalizacji w Klinice Chirurgii u pacjentki pojawiły zmiany skórne o charakterze plamicy na skórze stóp i podudzi. Chorą konsultowano dermatologicznie, wysunięto podejrzenie plamicy hiperergicznej. Kilka dni później wystąpiło krwioplucie, uczucie zatkanego nosa, ropno-krwista wydzielina z nosa i strupienie.

W badaniach laboratoryjnych stwierdzono niedokrwistość (HGB 6,5 g/dl), wymagającą wielokrotnego przetaczania koncentratu krwinek czerwonych (łącznie 6 j. KKCz).

Rycina 1. Zmiany skórne

Figure 1. Skin lesions

Z odchyleń w badaniach dodatkowych występowały podwyższone wykładniki stanu zapalnego: leukocytoza $24{,}6 \times 10^9$/l z rozmazem neutrofilowym, CRP 11,8 mg/dl, prokalcytonina 1,16 ng/ml, OB 93 mm/h, nadpłytkowość 620×10^3/l, hiperfibrynogenemia 600 mg/dl, jak również narastające parametry retencji azotowej: kreatynina 1,9 mg/dl, mocznik 67 mg/dl, eGFR 31 ml/min/1,73 m^2 (miesiąc wcześniej kreatynina 0,46 mg/dl). W badaniu ogólnym moczu – obecność aktywnego osadu moczu: erytocyty wyługowane pokrywające luźno pole widzenia, białko, wałeczki drobnoziarniste. W dobowej zbiórce moczu białkomocz nerczycowy 4,1 g/d, z hipoproteinemią: albuminy 2,8 g/dl, białko całkowite 6,1 g/dl.

Po konsultacji nefrologicznej w związku z podejrzeniem układowego zapalenia naczyń z zespołem płucno-nerkowym pacjentkę przeniesiono do Kliniki Nefrologii.

Przy przyjęciu do kliniki pacjentka w stanie ogólnym średnim, z nasilonymi bólami stawowymi uniemożliwiającymi samodzielne poruszanie się, osłabiona, blada. W badaniu przedmiotowym stwierdzono: obrzęki stawów łokciowych, kolanowych, skokowych, drobnych

stawów stóp, zmiany plamicze, pęcherze ukrwotocznione, owrzodzenia oraz ogniska martwicy na skórze stóp i podudzi (ryc. 1.), osłuchowo zaostrzenie szmeru pęcherzykowego w polu środkowym płuca lewego (w lokalizacji odpowiadającej położeniu zmiany guzowatej w płucu).

W badaniach immunologicznych potwierdzono obecność przeciwciał cANCA w dużym mianie (cANCA 121 IU/ml, wynik pozytywny: >3 IU/ml), nie stwierdzono przeciwciał pANCA, ANA (*antinuclear antibodies* [przeciwciała przeciwjądrowe]), anty-GBM (*anti-glomerular basement membrane antibodies* [przeciwciała przeciwko błonie podstawnej kłębuszków nerkowych]).

Poszerzono zakres badań diagnostycznych o HRCT (*high-resolution computed tomography*) klatki piersiowej – potwierdzono obecność opisanej RTG zmiany guzowatej o wymiarach 70 × 37 × 73 mm, opisano satelitarne guzki o średnicy do 10 mm i obszary zmian śródmiąższowych typu „mlecznej szyby" (ryc. 2.). Ze względu na utrzymujące się krwioplucie w celu ostatecznego wykluczenia krwawienia wewnątrzpęcherzykowego wykonano ponowną bronchoskopię, uwidaczniając zmiany zapalne w okolicy podgłośniowej krtani, zmienioną zapalnie błonę śluzową oskrzeli, w badaniu histopatologicznym z cechami zapalenia małych naczyń, cechami przewlekłego zapalenia błony śluzowej z owrzodzeniami nabłonka pokrywowego. Nie uwidoczniono aktywnego krwawienia, badanie cytologiczne również nie wykazało typowych dla krwawienia pęcherzykowego makrofagów obładowanych hemosyderyną. W badaniu laryngologicznym uwidoczniono natomiast nasilone zmiany zapalne i owrzodzenia błony śluzowej nosa oraz owrzodzenia pokryte włóknikiem w obrębie nagłośni. Badanie tomografii komputerowej zatok przynosowych ujawniło zmiany zapalne w zatokach szczękowych oraz zatoce czołowej lewej. W gastroskopii – nadżerki krwotoczne obejmujące cały obwód wpustu żołądka, bez cech aktywnego krwawienia. W pobranym wycinku skóry – okołonaczyniowy naciek limfocytarny. W diagnostycznej biopsji nerki (wykonanej 2 miesiące po ustaleniu rozpoznania) opisano martwicze *„pauci immune"* zapalenie kłębuszków nerkowych z całkowitym stwardnieniem w 5 na 11 ocenionych kłębuszków oraz półksiężycami włóknistymi w 4 na 11 kłębuszków.

Na podstawie całokształtu obrazu klinicznego rozpoznano ciężką uogólnioną postać ziarniniakowatości z zapaleniem naczyń z objawami ogólnymi (bóle stawowe, osłabienie, zmniejszenie masy ciała), cechami przewlekłego stanu zapalnego (wysokie parametry zapalne, niedokrwistość, nadpłytkowość), z zajęciem skóry (plamica, owrzodzenia, wtórnie ukrwotocznione pęcherze), nerek (kłębuszkowe zapalenie nerek z ostrym uszkodzeniem nerek), górnych dróg oddechowych (nosa, zatok przynosowych, nagłośni, okolicy podgłośniowej krtani), dolnych dróg oddechowych (zmiany zapalne błony śluzowej oskrzeli, guzy zapalne płuca, zmiany śródmiąższowe

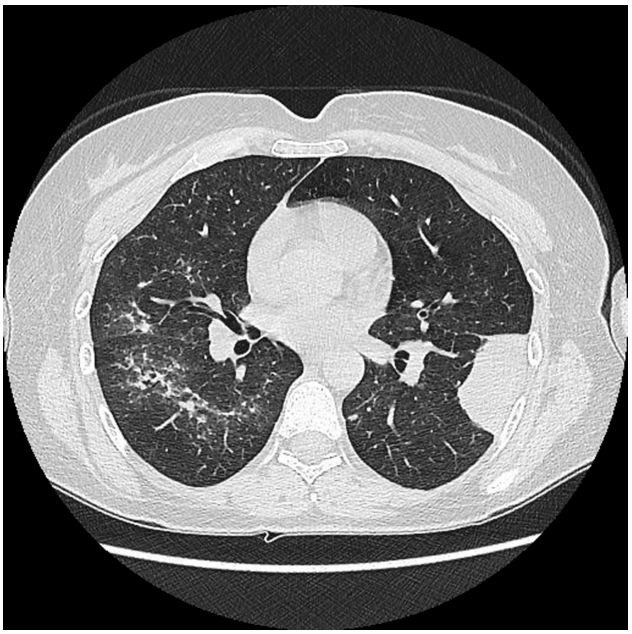

Rycina 2. HRCT klatki piersiowej przed leczeniem: zmiany guzowate, obszary mlecznej szyby, podejrzenie krwawienia pęcherzykowego

Figure 2. HRCT of the chest before treatment: tumors, ground-glass opacity, suspicion of alveolar hemorrhage

płuc) oraz przewodu pokarmowego (nadżerkowe zapalenie żołądka). Według obowiązujących skal aktywność choroby oceniono na 33 punkty według skali BVAS (Birmingham Vasculitis Activity Score version 3) oraz na 17 punktów według skróconej skali BVAS/WG (Birmingham Vasculitis Activity Score for Wegener's Granulomatosis).

Wdrożono leczenie immunosupresyjne według schematu CYCLOPS, tzn. glikokortykosteroidy i cyklofosfamid w fazie indukcji remisji. Początkowo podawano metyloprednizolon dożylnie (3 × 1000 mg), następnie kontynuowano leczenie preparatem doustnym – prednizon w początkowej dawce 1 mg/kg mc./d. Podano łącznie 10 pulsów cyklofosfamidu po 750 mg dożylnie, w osłonie mesny, w odstępach czasowych zgodnych ze schematem CYCLOPS.

W toku zastosowanego postępowania uzyskano poprawę stanu ogólnego pacjentki, ustąpienie zmian skórnych i stawowych, wygojenie owrzodzeń w jamach nosa (ale: utrzymujące się uczucie zatkanego nosa, przewlekłe zapalenie zatok), ustąpienie krwioplucia, redukcję zmian płucnych (ustąpienie zmian typu mlecznej szyby, zmniejszenie wymiarów guza zapalnego do 30 × 40 mm, zanik satelitarnych zmian drobnoguzkowych [ryc. 3.]), redukcję poziomu przeciwciał cANCA do 13 IU/ml, normalizację wykładników stanu zapalnego, ustąpienie krwinkomoczu i redukcję białkomoczu do 1,1 g/d oraz redukcję parametrów nerkowych do poziomu odpowiadającemu stadium G3aA3 przewlekłej choroby nerek: stężenie kreatyniny 1,1 mg/dl, stężenie mocznika

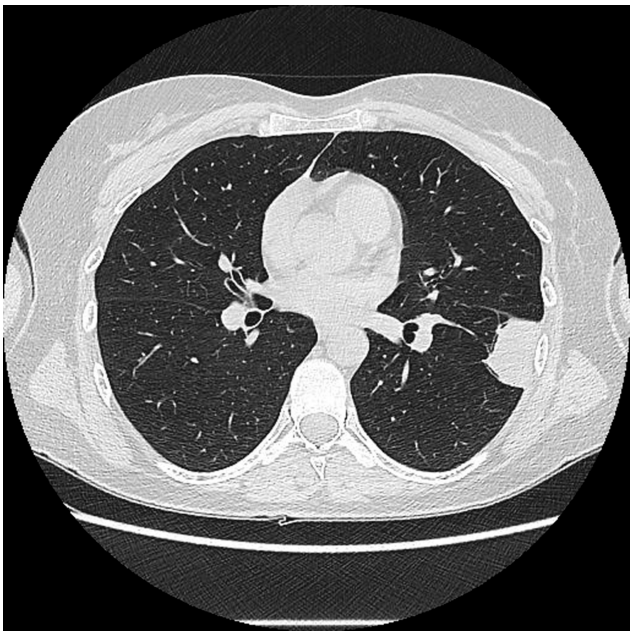

Rycina 3. HRCT klatki piersiowej po leczeniu indukcyjnym: redukcja zmian guzowatych, zanik zmian śródmiąższowych

Figure 3. HRCT of the chest after remission-inducing therapy: reduction of tumors size, resolution of interstitial lesions

50 mg/dl, eGFR według wzoru MDRD 58 ml/min/1,73 m^2. Rozpoznanie przewlekłej choroby nerek potwierdzone zostało zwiększonym stężeniem cystatyny C 1,51 mg/l (norma: 0,53–0,95 mg/l) oraz wyliczonym wskaźnikiem filtracji kłębuszkowej na podstawie klirensu cystatyny C według uproszczonego wzoru Hoeka: $eGFR_{CysC}$ 49 ml/min/1,73 m^2.

Po zakończonym leczeniu indukcyjnym i konsolidującym remisję, tj. po 6 miesiącach, oceniono aktywność choroby według skal: BVAS – 3 punkty (zmiany utrwalone: zajęcie zatok przynosowych, białkomocz >0,2 g/d), skróconej skali BVAS/WG – 2 punkty (zmiany utrwalone: zajęcie zatok przynosowych, guz zapalny płuca), VDI (Vasculitis Damage Index) – 3 punkty (blokada nosa, przewlekłe zapalenie zatok, białkomocz >0,5 g/d).

Aktualnie pacjentka jest od 3 miesięcy leczona podtrzymująco azatiopryną w dawce 2 × 75 mg oraz prednizonem w dawce 15 mg/d.

Omówienie

Układowe zapalenia naczyń mogą przyjmować różne manifestacje kliniczne. Dlatego chorzy z GPA przed ustaleniem prawidłowego rozpoznania często trafiają z różnorodnymi „niespecyficznymi" objawami do lekarzy wielu specjalności. Przedstawiony przypadek pokazuje, że mogą szukać pomocy u dermatologa, internisty, pneumonologa, chirurga, hematologa, reumatologa czy nefrologa.

Różnoczasowe zajęcie narządów wiąże się z niecharakterystycznym obrazem klinicznym, co stwarza niejednokrotnie duże trudności diagnostyczne [4-7]. Ustalenie właściwego rozpoznania jest początkiem wielomiesięcznego, a nawet wieloletniego leczenia. Podstawową kwestią jest wybór odpowiedniej strategii postępowania. Początkowo, w fazie indukcji i konsolidacji remisji, standardem jest stosowanie glikokortykosteroidów (GKS) i cyklofosfamidu (CYC), w najcięższych przypadkach uzupełnione o zabiegi plazamferezy, czyli terapeutycznej wymiany osocza (*therapeutic plasma exchange* – TPE).

W przytoczonym przypadku wątpliwości dotyczyły kwalifikacji chorej do zabiegów plazmaferezy. Wskazaniem do TPE jest gwałtownie postępujące kłębuszkowe zapalenie nerek (*rapidly progressing glomerulonephritis* – RPGN) oraz rozlane krwawienie pęcherzykowe (*diffuse alveolar hemorrhage* – DAH) [8].

W opisanym przypadku szybko narastająca niewydolność nerek, sugerująca RPGN, oraz krwioplucie mogące być wyrazem krwawienia do pęcherzyków płucnych, czyniło pacjentkę potencjalną kandydatką do plazmaferez. Brak potwierdzenia DAH w badaniach obrazowych oraz bronchoskopii oraz brak dalszego narastania parametrów nerkowych po rozpoczęciu steroidoterapii (maks. stężenie kreatyniny 1,9 mg/dl) były podstawą do odstąpienia od terapeutycznej wymiany osocza. Przeprowadzona u chorej w późniejszym terminie diagnostyczna biopsja nerki, w której opisano zmiany zaawansowane, nieaktywne, potwierdziła słuszność przyjętej strategii leczniczej.

Leczenie indukujące GKS+CYC może być prowadzone w 3 alternatywnych schematach [9,10]:

- standardowym: 6 pulsów dożylnych cyklofosfamidu w dawce 0,75 g/m^2 pc. podawanych co 4 tygodnie,
- CYCLOPS: 10 pulsów dożylnych cyklofosfamidu w dawce 15 mg/kg mc. podawanych w odstępach początkowo co 2, następnie co 3 tygodnie,
- opcjonalnie: cyklofosfamid podawany doustnie w dawce 2 mg/kg mc.

W omawianym przypadku wybór leczenia immunosupresyjnego w schemacie CYCLOPS, dedykowanym dla średnio ciężkiego przebiegu uogólnionej ziarniniakowatości z zapaleniem naczyń (tj. bez objawów zagrażających życiu), wiązał się z większą kontrolą nad stanem pacjentki.

Częste hospitalizacje, jak zakłada schemat podawania cyklofosfamidu, u chorej z tak dużą aktywnością choroby i jej wielonarządową manifestacją pozwalały na pełne monitorowanie stanu pacjentki, zwłaszcza w zakresie funkcji nerek, obecności krwioplucia i niedokrwistości. Jak się okazało w toku leczenia, po podaniu pierwszych dwóch pulsów cyklofosfamidu według schematu CYCLOPS funkcja nerek zaczęła ulegać stopniowej poprawie, a niedokrwistość ustąpiła.

W leczeniu opisanej chorej odstępstwem od schematu CYCLOPS była modyfikacja w zakresie steroidoterapii. Zastosowano powolniejsze niż zakłada schemat tempo zmniejszania dawki GKS. Podyktowane to było dużą aktywnością choroby i tym samym obawą przed zbyt szybką redukcją dawki prednizonu.

Podsumowanie

Schemat CYCLOPS wykazał skuteczność w leczeniu indukującym u pacjentki z uogólnioną postacią ziarniniakowatości z zapaleniem naczyń o bardzo dużej aktywności, z objawami ogólnymi, zajęciem wielu układów narządów, wysokimi wykładnikami stanu zapalnego i dużą aktywnością immunologiczną.

Zapalenia naczyń związane z przeciwciałami ANCA mają różnorodne manifestacje kliniczne i różny przebieg. Obraz kliniczny choroby jest u każdego chorego odmienny. AAV często przebiegają „pod maską" innych jednostek chorobowych, co sprawia, że z pacjentem z rozwijającym się układowym zapaleniem naczyń może się zetknąć niemal każdy specjalista. To nakazuje zachowanie czujności klinicznej przez lekarzy wszystkich specjalizacji, zwłaszcza w przypadku chorych z niecharakterystycznymi objawami z zakresu wielu układów narządów, tak aby w toku diagnostyki różnicowej nie przeoczyć ziarniniakowatości z zapaleniem naczyń.

Piśmiennictwo

1. Kaneishi NK, Howell LP, Russell LA, et al. Fine needle aspiration cytology of pulmonary Wegener's granulomatosis with biopsy correlation. A report of three cases. Acta Cytologica, 1995; 39 (6):1094–1100
2. Michael CW, Flint A. The cytologic features of Wegener's Granulomatosis. Am J Clin Pathol, 1998; 110:10–15
3. Wiatr E, Gawryluk D. Primary systemic ANCA-associated vasculitis – recommendations concerning diagnosis and treatment. Pneumonol Alergol Pol, 2013; 81: 479–491
4. Ananthakrishnan L, Sharma N, Kanne JP. Wegener's Granulomatosis in the chest: high-resolution CT findings. AJR, 2009; 192: 676–682
5. Uppal S, Saravanappa N, Davis JP, et al. Pulmonary Wegener's granulomatosis misdiagnosed as malignancy. Br Med J, 2001; 322: 89
6. Lin Y-L, Hsu Y-H. Wegener's granulomatosis simulates pulmonary adenocarcinoma. Tzu Chi Med J, 2015; 27 (1): 38–40
7. Al-Hadad I, Taha O. TB, or not TB: That is the question. Respir Med CME, 2010; 3 (3): 192–194
8. Schwartz J, Winters JL, Padmanabhan A, et al. Guidelines on the use of therapeutic apheresis in clinical practice – evidence-based approach from the writing committee of the American Society for Apheresis: The sixth special issue. J Clin Apheresis, 2013; 28: 145–284
9. Guillevin L, Cordier J-F, Lhote F, et al. A prospective, multicenter, randomized trial comparing steroids and pulse cyclophosphamide versus steroids and oral cyclophosphamide in the treatment of generalized Wegener's Granulomatosis. Arthritis & Rheumatism, 1997; 40 (12): 2187–2198
10. De Groot K, Harper L, Jayn DRW, et al. Pulse versus daily oral cyclophosphamide for induction of remission in antineutrophil cytoplasmic antibody – associated vasculitis. A randomized trial. Ann Inter Med, 2009; 150 (10): 670–680